Ein rasch wachsendes
Rundzellensarcom der Prostata.

Mit einer Tafel.

Inaugural-Dissertation

zur

Erlangung der Doktorwürde in der gesamten Medizin

verfasst und einer

hohen medizinischen Fakultät

der

Kgl. Bayer. Ludwig-Maximilians-Universität zu München

vorgelegt von

Hugo Bach

aus Posen.

München 1905.

Kgl. Hof-Buchdruckerei Kastner & Callwey München.

Digitized by the Internet Archive
in 2026

https://archive.org/details/IA41552301_0116

Rectum.

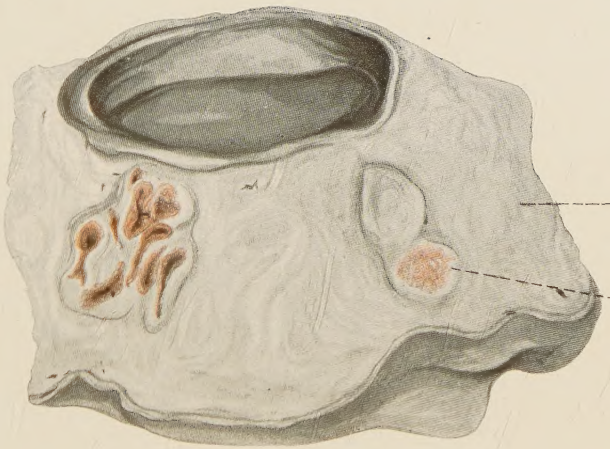

Tumor-
massen.

L. Samenblase,
völlig vom Tu-
mor durchsetzt.

Rechte Samen-
blase, vom Tu-
mor infiltriert

Hintere Blasenwand.

Ein rasch wachsendes
Rundzellensarcom der Prostata.

Mit einer Tafel.

Inaugural-Dissertation

zur

Erlangung der Doktorwürde in der gesamten Medizin

verfasst und einer

hohen medizinischen Fakultät

der

Kgl. Bayer. Ludwig-Maximilians-Universität zu München

vorgelegt von

Hugo Bach

aus Posen.

München 1905.

Kgl. Hof-Buchdruckerei Kastner & Callwey München.

Gedruckt mit Genehmigung der medizinischen Fakultät der Universität München.

Referent:

Herr Obermedizinalrat Prof. Dr. v. Bollinger.

Meiner lieben Mutter

und

dem Andenken

meines lieben Vaters

gewidmet.

In der klinischen und anatomischen Würdigung der malignen Prostata-Tumoren haben unsere Kenntnisse über das Sarcom nicht gleichen Schritt gehalten mit denen des Carcinoms. Die Alten waren geneigt, jede bösartige Neubildung der Prostata als Cancer zu bezeichnen. Thompson[1]) hat eine Reihe zerstreuter Beobachtungen französischer und besonders englischer Autoren gesammelt und den Grund zu einer Statistik der malignen Neubildungen der Prostata geschaffen, aber in der Differenzierung der Prostata-Tumoren in ihrer histologischen Beschaffenheit hat den ersten Schritt erst Wyss[2]) getan. Dieser wies darauf hin, dass die Mehrzahl der in der englischen Literatur mit Encephaloid bezeichneten Fälle nicht nach ihren mikroskopischen Elementen charakterisierte Tumoren sind, sondern Geschwülste, die eine weiche, gehirnähnliche Beschaffenheit haben. Also Geschwülste, welche Albernetty[3]) mit dem Namen Marksarkom und Mannoir[4]) mit dem Namen Markschwamm, Fungus medullaris bezeichneten. — In neuerer Zeit hat man versucht, eine Sichtung vorzunehmen, aber wie unsicher die Faktoren sein müssen, mit welchen die Autoren rechnen, ersieht man aus den Differenzen in der Zahlenangabe der zusammengestellten Fälle. So hat im Jahre 1891 Barth[5]) 20 Fälle von Sarcom der Prostata gefunden, 4 Jahre später, 1895, zählt Grätzer[6]) unter Anfügung eines neuen Falles nur 15 Fälle, im Jahre 1896 steigt Dupraz unter

Hinzufügung wieder eines neuen Falles auf 19. Barth hat eben die in ihrer histologischen Beschaffenheit streitigen Encephaloide den ausser Zweifel gestellten Prostatasarcomen ohne Bedenken zugeteilt, Grätzer hat diese Fälle wohl sondiert, aber wiederum 2 Fälle von Stein für seine Statistik verwertet, von welchen er selbst sagt: „die mikroskopische Untersuchung lautet einfach Sarcom. Etwas näheres über den Bau ist nicht angegeben". Auch Dupraz verwertet teilweise Fälle statistisch, von denen die Autoren den mikroskopischen Beweis schuldig geblieben sind, während ihm andere Fälle, die sicher als Tumoren der Bindesubstanzreihe erwiesen waren, entgangen sind. Die wirklich vollwertigen Fälle aus der Literatur haben Socin und Burkhardt[7]) im Jahre 1901 zusammengestellt und 5 eigene bis zur Mitte dieses Jahres beobachtete Fälle, im ganzen 24, hinzugezählt. Von diesen eigenen Beobachtungen ist aber zu erwähnen, dass eine ganz neue Art von Geschwülsten der Prostata, 3 Fälle von malignen Rhabdomyomen, darunter figurieren, nicht weil man die zellreichen Rhabdomyome — die übrigens wohl auch mit Rhabdomyosarcomen bezeichnet werden besonders, wenn die meisten Muskelelemente rudimentär bleiben — histologisch schlankweg zu den Sarcomen rechnen könnte, sondern weil beide Geschwulstgruppen im mikroskopischen und klinischen Bilde eine so auffallende Aehnlichkeit besitzen, dass eine Trennung gekünstelt wäre. Ich lasse zunächst die Alterstabelle dieser Statistik folgen:

Jahre alt	Zahl der Fälle	Namen der Autoren, Alter der Fälle
0—1	3	Socin (8 Mon.), Tordens (8½ Mon.), E. Kaufmann (9 Mon.).
1—10	7	Isambert (8½), Spanton (6½), Wind (5½), Birch-Hirschfeld (2), Schalek (3½), E. Kaufmann (1½ und 4).
11—20	3	Oliva (18), Barth (17), Grätzer (14½).
21—30	4	Coupland (29), West (21), E. Kaufmann (24 und 26).
31—40	1	Hughes (35).
41—50	1	E. Burkhardt (50).
51—60	3	Socin (51), Verhoogen (53), Marsh (57).
61—70	1	Mathias (70).
71—80	1	Dupraz (73).
	24	

In ihrer histologischen Beschaffenheit waren von diesen Fällen 8 Rundzellensarcome, teils klein-, teils grosszellig, zum Teil myxomatös, 4 Spindelzellensarcome, 2 Angiosarcome, 2 Lymphosarcome, 2 derbe Myxasarcome, 2 sogenannte polymorphzellige Sarcome, 1 Adenosarcom, 3 Rhabdomyome. In dieser Altersstatistik fällt besonders das relativ häufige Vorkommen im Kindesalter auf, denn allein 10 von diesen 24 Fällen fallen auf die ersten 8 Lebensjahre.

Es möge mir nun zunächst gestattet sein, die in den letzten Jahren nach dieser Statistik veröffentlichten Fälle, welche ich in der neuesten Literatur gefunden habe, hier zusammenzustellen: Es sind dies 5 Fälle, von denen leider nur zwei eine ausführliche Darstellung erhalten haben. Ausserdem will ich selbst einen neuen Fall beifügen, welcher mir aus dem hiesigen pathologischen Institut bereitwilligst zur Verfügung gestellt wurde.

I. Fall.[8])

Patient A. S., 40 Jahre alt. Seit Anfang April 1901 begannen bei ihm die ersten Beschwerden. Er musste sich längere Zeit anstrengen, bis der Harnstrahl erschien; der Harn war klar. Nach einem Alkoholexzess trat in der Nacht vom 8. auf den 9. Juni vollkommene Retention ein. Ein Arzt entleerte ihm am 9. Juni morgens mittels Katheters gegen 2 Liter Harn. In den nächsten Wochen katheterisierte sich Patient wegen des Unvermögens, zu urinieren, mehreremale selbst und kam dann in ambulatorische Behandlung. Die Prostata war bei der Untersuchung klein, in beiden Lappen von normaler Beschaffenheit. Im Harn Eiter und Bakterien. Diagnose: Retentio urinae completa, Kathetercystitis.

Am 24. August, $2^1/_2$ Monate nach Beginn der Erkrankung, wurde Patient in das Spital aufgenommen. Es wurde eitrige Cystitis konstatiert. Die Prostata bedeutend vergrössert, von unregelmässiger Gestalt, rechter Lappen hühnereigross, knollig und hart. Der linke Lappen mehr pastös. Vollständige Harnverhaltung.

Am 7. September entleerte Patient zum erstenmal bei Entfernung des Verweilkatheters per uretram einen Gewebsfetzen, dessen histolognische Untersuchung Sarcom ergab. Es handelte sich also um einen Tumor der Prostata, der 4 Wochen bevor durch die Digitaluntersuchung vom Rectum aus eine Veränderung nachzuweisen war, eine andauernde Harnretention veranlasst hatte. Operation vom Patienten verweigert.

Status praesens, 7. Oktober: An Stelle der Prostata ein harter, fast halbkugeliger Tumor, erstreckt sich beiderseits bis zum Schambein hin. Seine Kuppe mit dem Finger nicht erreichbar. Heftige Kreuzschmerzen. Darmparese. Im Laufe des Oktober wiederholt starke Haematurie und Abgang einer sehr grossen Menge von Gewebsstücken bis zu einer Länge von 3 cm und nahezu 2 cm Breite.

Rektalbefund am 3. November: Die Prostata ist in ihrem ganzen Ausmass kleiner, hauptsächlich links, rechts vielfach eindrückbar, mit undeutlicher Fluktuation. Bei der Untersuchung wird ein jauchiger Eiter per uretram entleert. Heftige Schmerzen im Kreuz und in der Leistengegend; daselbst Dämpfung und Druckempfindlichkeit. Parese in der rechten unteren Extremität. Andauerndes Fieber. Rapider Kräfteverfall. Am 15. Dezember 1901 Exitus letalis.

Sektionsbericht (Prof. Albrecht): Verjauchtes Sarcom der Prostata mit Infiltration der pars prostatica urethrae und Durchbruch des Sarcoms in die Harnröhre; über mannsfaustgrosser paravesikaler rechtsseitiger Abszess bis über das

offenbar ad maximum ausgedehnt. Aus der Harnröhre entleert sich etwas Blut, wahrscheinlich von kurz vorhergegangenem Katheterisierungsversuch herrührend. Erneute Versuche, zu katheterisieren, misslingen, da man etwa in der Tiefe der pars membranacea urethrae auf eine selbst für Haarsonde undurchgängliche Stelle stösst. Die linke Hälfte des Dammes tritt bedeutend stärker hervor als die rechte. Zwischen Sitzbeinknochen und Dammraphe wölbt sich eine halbkugelige pseudofluktuierende, gänseeigrosse Geschwulst hervor. Die Haut über derselben ist unverändert. Beim Touchieren des Mastdarmes fühlt man bis in eine Tiefe von 12 cm an der linken Wand vermehrte Resistenz, von derselben Geschwulst herrührend; mit dem Zeigefinger meint man eben noch um die Geschwulst herumzukommen. Kotentleerung ohne Beschwerden. Puls stark gespannt. Temperatur afebril.

Am selben Tage hoher Blasenschnitt. Es entleert sich unter hohem Druck etwa 1 Liter etwas rötlich gefärbten, sonst klaren Urins.

15. V. Katheterisierungsversuche misslingen, es tritt alsbald etwas Blut aus der Harnröhre. Allgemeinbefinden ist gut.

25. V. Tiefer Blasenschnitt (Boutonnière). Ein Metallkatheter wird bis zur Striktur eingeführt und von der Dammraphe aus auf den Katheter eingegangen. Schon die Gegend der pars membranacea zeigt starke Veränderungen und ist vollkommen unwegsam. Nach links von der Harnröhre schliesst sich eine Neubildung von myxosarcomatösem Charakter an. Ein schräger Ver-

rechte Darmbein und längs der Wirbelsäule sich hinaufziehend bis über die rechte Niere; eitrige rechtsseitige Pyelonephritis; zahlreiche medulläre Metastasen beider Lungen, Atrophie des Herzmuskels; chronischer Milztumor; Struma colloides.

Mikroskopische Untersuchung: Die histologische Untersuchung der per urethram abgegangenen Gewebsteile ergab ein kleinzelliges Sarcom mit zahlreichen eingestreuten hyalinen Knorpelinseln. Die Geschwulst wäre also Sarcoma enchondromatodes zu bezeichnen.

In der Prostata ist ein ähnliches Neoplasma noch nicht beschrieben. Im Uterus finden sich Analoga dafür in 7 beschriebenen Fällen.

II. Fall.[9])

B. A., illegitim, 4 Jahre alt. Am 12. Mai 1900 Aufnahme in die chirurgische Universitätskinderklinik zu München.

Anamnese:

Patient hat als 1jähriges Kind viel an Abscessen gelitten, sonst war er gesund. Vor 14 Tagen mit Leibschmerzen und Unmöglichkeit, Wasser zu lassen, erkrankt. Der Urin musste vom Arzt durch Katheterisieren entfernt werden. Appetitlosigkeit und Erbrechen alles Genossenen.

Status praesens:

Zierlicher Körperbau im mittleren Ernährungszustand. Die Gesichtshaut fahl, Augen sehr tiefliegend. Die Blase wölbt sich halbkugelig vor,

längerungsschnitt nach dem Tuber ischii zeigt, dass die Neubildung bis ins kleine Becken sich erstreckt. Die Prostata als solche ist nicht fühlbar. Wegen der bereits vorgeschrittenen Ausdehnung der Geschwulst wird von einer Exstirpation abgesehen. Tamponade. Urinentleerung erfolgt durch das nach der Sectio alta eingelegte Drainrohr.

7. VI. Die Geschwulstmassen haben den Damm vollständig durchbrochen und erstrecken sich von der Gegend vom Scrotum bis über den Anus hinaus.

20. VI. Die Geschwulst nimmt zusehends zu, ist teilweise exulceriert.

8. VII. Nachmittags 3 Uhr Exitus letalis unter den Erscheinungen von Anaemie und Kachexie.

Sektionsbericht:*)

Am Damm zwischen Rectum und Scrotum findet sich ein zerklüfteter, mehr wie faustgrosser, aus mehreren apfelgrossen Knoten bestehender Tumor. Bei Herausnahme der Beckeneingeweide zeigt sich das retroperitoneale Gewebe mit Geschwulstmassen reich erfüllt. Das periproctale Bindegewebe ebenso durchsetzt. Wand des Rectums und des Anus sind frei. Die Geschwulst scheint von der Prostata auszugehen. Dieselbe ist vollständig in der Geschwulst aufgegangen. Pars prostatica nicht mehr durchgängig und von der Neubildung destruiert. Die Geschwulstmasse

*) Sektions-Journal des path. Instituts No. 661. 1900.

ist beim Schneiden von mässiger Konsistenz und von blasser Farbe. In der Niere finden sich zahlreiche Sarcommetastasen. Die Leber hochgradig fettig degeneriert, sämtliche übrigen Organe sind äusserst anämisch.

Mikroskopischer Befund:

Der Tumor stellt sich in der Hauptsache als Myxosarcom dar. Die einzelnen Zellen sind durch sternförmige Ausläufer miteinander verbunden. Zwischen den Zellen findet sich eine schleimige Grundsubstanz. An anderen Schnitten tritt der myxomatöse Charakter mehr zurück. Die Zellen stehen hier dicht gedrängt und sind spindelförmig. Zahlreiche feine neugebildete Gefässe, teilweise nur aus einer Endothellage bestehend, sind in diesen Schnitten sichtbar. An manchen Stellen finden sich grosse, bluthaltige Hohlräume. Manche Partien werden von Muskelfasern durchzogen. Einzelne Schnitte, die Stellen des Tumors entnommen sind, die der Lage der Prostata entsprechen, zeigen Reste des Drüsengewebes. Nach dem Befund ist also die anatomische Diagnose auf myxosarcoma prostatae zu stellen.

Die folgenden 3 Fälle sind mir nur als Referate zugänglich.

III. und IV. Fall.

Rose[10]) demonstriert in der freien Vereinigung der Chirurgen Berlins 2 Fälle von Prostatatumoren bei Kindern von 6 Monaten und $2^1/_2$ Jahren; in beiden Fällen Blasenschnitt wegen Re-

tention; in dem ersten Fall handelt es sich um ein über faustgrosses Sarcom, welches zuletzt den Mastdarm vollständig tamponiert hatte, in dem 2. Fall um eine schwere Infektion der Harnwege. Näheres über mikroskopischen Befund wird nicht angegeben.

V. Fall.

Stern[11]) demonstriert in der Vereinigung niederrheinisch-westfälischer Chirurgen einen Tumor der Prostata, von einem 4jährigen Kinde stammend. Der Patient litt an Urinbeschwerden und hochgradiger Anaemie. Bei der Untersuchung per Rectum fand sich ein beweglicher Tumor der Prostatagegend, der nach seiner Entfernung durch den hohen Blasenschnitt sich als kleinzelliges Rundzellensarcom erwies. Tod nach zwei Tagen.

Nunmehr will ich einen neuen, dem hiesigen pathologischen Institut von Herrn Dr. Völkl hierselbst übersandten Fall, der für meine Arbeit grundlegend war, veröffentlichen:

Krankengeschichte.

Es handelt sich um einen gesunden, gut genährten, 34jährigen Weinreisenden, der ein ziemlich reichliches Fettpolster und eine kleine rechtsseitige Struma aufwies. Patient soll früher niemals krank gewesen sein. 24. Oktober 04 erkrankte er plötzlich mit Schmerzen in den vier Extremitäten, sowohl den Muskeln, als auch der Gelenke, und gab an, sich jedenfalls auf der Reise erkältet zu haben. Der behandelnde Arzt nahm einen Muskel-

und Gelenkrheumatismus an und verordnete Natrium salicyl. und Lin. capsici compos. Die rheumatischen Beschwerden besserten sich in den ersten Tagen, am 26. Oktober klagte Patient, dass sein Hals etwas dicker werde. Es wurde Jodvaseliment verordnet. Nach einigen Tagen trat plötzlich Erbrechen auf. Da eine anderweitige Ursache nicht gefunden werden konnte, wurde das Natrium salicyl. beschuldigt und ausgesetzt. Dafür wurde Aspirin verordnet. Ausserdem fand Regelung der Diät statt. Das Erbrechen, das besonders am Abend auftrat, liess nicht nach. Es wurde eine Salzsäuremixtur gegeben, die Tabletten und das Jodvasel. weggelassen. Dabei war das Allgemeinbefinden ziemlich gut, ebenso der Appetit. Der Stuhlgang war etwas angehalten, und wurde der Defäkation nachgeholfen. Auffallend war, dass Patient als Grund des Erbrechens ein Kratzen im Halse angab. Das Erbrochene bestand jedesmal aus einer geringen Menge (einige Esslöffel voll) schleimiger, bräunlich gefärbter Flüssigkeit, dessen Untersuchung mit Guajaktinktur und Terpentinöl Blut ergab. So lief die Krankheit den ganzen November fort. Das Allgemeinbefinden verschlechterte sich zusehends. Patient wurde immer schwächer und anaemischer. Der Stuhlgang immer angehaltener. Heftiger Schweissausbruch am Kopfe des öfteren. Während der Zeit des Erbrechens waren die Muskelschmerzen fast völlig geschwunden, doch traten sie wieder auf, wenn das Erbrechen nachliess.

Am 26. November war es durch Klysmen und Abführmittel gelungen, ausgiebigen Stuhl und Ab-

gang von Gasen herbeizuführen und einen seit einiger Zeit bestehenden Meteorismus fast ganz zu beseitigen. Dabei fand man eine resistente Stelle im Abdomen, der Blase entsprechend, die sich nach einigen Tagen genauer abtasten liess und einen Tumor von Apfelgrösse darstellte.

Am 4. Dezember erbrach Patient eine ziemliche Menge (ca. 1 Liter) Blut und Schleim. Der Kräfteverfall ist ausgesprochen.

Am 5. Dezember hatte der Tumor weiter an Grösse zugenommen. Er lag in der Mittellinie über der Symphyse, hatte die Grösse einer Mannesfaust und fühlte sich prall-elastisch an. Ausserdem hat Patient zum erstenmal Beschwerden von Seiten der Blase; es bestand Harndrang, Patient musste häufig, aber wenig Urin entleeren. Der Urin selbst war klar. Auf Katheterisation entleert sich eine geringe Menge Urin, ein Verschwinden oder Verkleinern des Tumors kann nicht bemerkt werden. Das Blutbrechen hat aufgehört.

8. Dezember. Der Tumor hat sich weiter vergrössert und war von ca. Kindskopfgrösse. Die Blasenstörungen waren verschwunden. Patient war sehr schwach, Kopfschweisse sehr bedeutend. Der Puls ca. 130, die Temperatur im Rectum 38°. Leistendrüse leicht geschwollen, aber nicht empfindlich. Die Ansicht der behandelnden Aerzte ging dahin, dass es sich um ein Sarcom unbekannten Ursprungs handeln könnte. Da jedoch die Möglichkeit eines Abscesses nicht auszuschliessen war, wurde beschlossen, einen Chirurgen beizuziehen. Dies geschah.

9. Dezember. Der Befund ergab, dass der Tumor Manneskopfgrösse hatte und, wie man jetzt durch Untersuchung per Rectum feststellte, das ganze Becken ausfüllte. Nach oben reicht er fast bis zum Nabel. Um zu einem weiteren Resultate zu kommen, wure am Tage darauf, am

10. Dezember, die Probepunktion im Roten Kreuz vorgenommen, um eventuell sofort eine Operation anschliessen zu können. Die Punktion ergab keinen Eiter, sondern nur Blut. Die Diagnose Sarcom schien gesichert. Während der Punktion hatte Patient trotz Gaben von Digitalis 164 Puls und war sehr schwach.

14. Dezember. Der Tumor ist noch grösser geworden. Der Zustand schlecht. Der Puls etwas besser. Das subjektive Befinden etwas gehoben. Jedesfalls infolge der suggestiven Wirkung der Probepunktion und vorzugsweise infolge der Darreichung von Codein.

Am 16. Dezember 8 Uhr vormittags trat plötzlich der Exitus letalis infolge von Herzlähmung ein.

Sektionsbericht*) (der Bericht erstreckt sich in der Hauptsache nur auf die Bauchhöhle):

Mittelgrosse, gut gebaute männliche Leiche, mit noch reichlichem Fettpolster. Beim Oeffnen der Bauchhöhle treten die stark geblähten Darmschlingen hervor. Dickdarm angefüllt mit bis taubeneigrossen, harten Kotsteinen, kein flüssiger Inhalt, wohl aber ein solcher von schmutziggrauer Farbe im Ileum. Im Mesenterium des Colons eine

*) Einlauf-Journal des path. Instituts No. 478. 1904.

mehrere Faust lange, derbe Geschwulst. Die Blase ist eingebettet in weissliche Geschwulstmassen, die das ganze Becken ausfüllen und kaum ganz entfernt werden können. Zwischen Blase und Colon zahlreiche Verwachsungen. An einzelnen Stellen ist die Geschwulst teigartig erweicht. Das Rectum ist ebenfalls in die Geschwulstmasse eingebettet. Die Blasenwand ist vollständig von der Geschwulst durchsetzt. Nur die Schleimhaut ist intakt. Die Prostata selbst ist von den Geschwulstmassen gar nicht abzugrenzen und vollständig in ihnen aufgegangen. Die linke Samenblase ist vollständig in die Geschwulstmasse eingebettet, ihre Schleimhaut aber ist als braune Membran erhalten; auch ist ein Lumen vorhanden. Im Innern eine glasige, bräunliche, dem Samen entsprechende Flüssigkeit. Auf distaleren Schnitten durh die linke Samenblase findet sich die Schleimhaut derselben an einzelnen Stellen von weisslichen Geschwulstmassen durchsetzt. Die rechte Samenblase ist vollständig in die Geschwulstmassen aufgegangen. Doch lassen sich ihre Konturen noch als bindegewebige Züge von dem übrigen Geschwulstgewebe abtrennen. Ein Lumen ist rechts also nicht vorhanden.

In der Milz findet sich ein kleiner metastatischer Knoten, im Magen, in der Nähe des Pylorus, ein ca. fünfzigpfennigstückgrosser Schleimhautdefekt, jedenfalls die Urscahe der Blutung. Die Schilddrüse (rechter Lappen) bedeutend vergrössert, an der hinteren Seite quillt aus der Kapsel beim Einschneiden die oben erwähnte teigartige Masse heraus. Leistendrüsen nicht auffindbar,

Herz und Lunge nicht verwachsen, anscheinend gesund, aber ebenso wie Leber und Nieren überaus blass und blutarm.

Anatomische Diagnose:

Tumor der Prostata und der rechten Samenblase, der das ganze Becken ausfüllt und auf die Organe dort übergegriffen hat. Metastasen in der Milz, dem Mesenterium des Colon und der Schilddrüse.

Ein makroskopisches Bild des Tumors ist auf letzter Seite wiedergegeben.

Die mikroskopische Untersuchung ergab folgenden Befund:

Rundzellige Wucherung aus sehr kleinen Zellen bestehend, die kleine, rundliche oder ovale Hohlräume umschliessen, die als kleine Lymphgefässe aufzufassen sind. Reste der Samenblasenmuskulatur zeigen eine auffallend starke Pigmentierung.

Diagnose:

Rundzellensarcom, speziell Lymphosarcom.

Epikrise:

Nach dem Präparat ist mit Wahrscheinlichkeit anzunehmen, dass die Prostata der Ausgangspunkt des Tumors gewesen ist. Aber auch die rechte Samenblase käme als Ausgangspunkt in Frage, da diese ebenso wie die Prostata in den Tumormassen vollständig aufgegangen sind und irgendwelche Abgrenzung gegen dieselben nicht erkennen lassen. Das Vorkommen eines primä-

ren Sarcoms der Samenblase ist aber so überaus selten, dass in der ganzen Literatur nur ein einziger derartiger Fall, nämlich der von Zahn,[12]) aufzufinden ist. Andererseits ist das Uebergreifen eines Tumors der Prostata per continuitatem auf die Samenblase häufig beschrieben worden, so z. B. in dem Fall von Levy,[13]) und auch leicht erklärlich. Was die spezielle Diagnose Lymphosarcom betrifft, so sind, wie auch aus der obigen Statistik zu ersehen ist, zwei derartige Fälle näher beschrieben. Es ist der Fall von Coupland von einem 29 jährigen Mann und der von Burkhardt von einem $24^1/_2$ jährigen Farbarbeiter. Dieser letzte Fall ist auch deshalb interessant, weil trotz der starken Vergrösserung der Prostata durch die Geschwulstmassen kein klinisches Symptom auf einen Prostatatumor hinwies. Auch darin besteht eine Aehnlichkeit mit dem von mir beschriebenen Fall.

Das Lymphosarcom ist eine Form des kleinzelligen Rundzellensarcoms, die den Bau der Lymphdrüsen insofern nachahmt, als das Stroma für die massenhaften Rundzellen aus einem gefässhaltigen Reticulum besteht, das sich wenigstens zum Teil aus anastomosierenden verzweigten Zellen zusammensetzt. Durch Ausschütteln kleiner Schnitte in Reagenzröhrchen lässt sich dasselbe leicht sichtbar machen.

Makroskopisch zeigt die Geschwulst dasselbe Aussehen wie das gewöhnliche kleinzellige Rundzellensarcom und ist ebenso teils durch rasches Wachstum, teils durch Metastasen verderblich.

In unserem Fall ist ganz besonders das Wachs-

tum ein überaus rasches gewesen, das in wenig mehr als sieben Wochen zum Exitus letalis führte. Das von Coupland mitgeteilte Lymphosarcom verlief in ca. 5 Monaten tödlich. In dem anderen Falle von Lymphosarcom ist die Krankheitsdauer nicht angegeben. Grätzer[6]) hat eine Tabelle angegeben, nach der die Dauer der Krankheit vom Beginne der subjektiven Symptome an gerechnet, im Durchschnitt 4—5 Monate beträgt. Ein einziger Fall, der von West beschriebene und in ca. einem Monat tödlich verlaufende, hat eine kürzere Dauer als der unsrige.

Der klinische Verlauf ist in unserem Fall ein ganz aussergewöhnlicher gewesen. Es konnte wegen der Muskel- und Gelenkschmerzen im Beginne, ja noch in den ersten Wochen, nur die Diagnose auf Muskel- und Gelenkrheumatismus gestellt werden, denn ein Symptom von Seiten der Harnorgane fehlte gänzlich. Und als dann später, nach ca. 5 Wochen, geringe Beschwerden von seiten der Blase auftauchten, waren sie nicht beständig und vergingen wieder. Eine frühere Untersuchung per Rectum hätte wohl schon früher die richtige Diagnose gesichert, aber die trügerischen Symptome haben den behandelnden Aerzten offenbar keine Veranlassung zur Rectaluntersuchung gegeben. Dass durchaus nicht immer Blasenbeschwerden beobachtet werden, zeigt der von Socin glücklich operierte und von Burkhardt mitgeteilte Fall. Schwer zu erklären bleiben jedoch die Muskel- und Gelenkschmerzen, und es ist wohl nicht zu entscheiden, ob man sie einer gewissen rheumatischen Disposition, die vor-

handen gewesen sein soll, oder nervösen oder toxischen Einflüssen zuschreiben soll.

Als die Punktion noch nicht vorgenommen war, aber ein Tumor durch die Untersuchung per Rectum festgestellt war, schwankte man noch zwischen einem Abscess und einem Sarcom. Für einen Abscess sprach das rasche Wachstum, die prall-elastische Konsistenz, die Schweisse, der Puls und die allerdings unbedeutende Temperatursteigerung. Für ein Sarcom sprach die relative Schmerzlosigkeit, die Drüsenschwellung, eventuell das Blutbrechen und vor allem eine erst jetzt konstatierte enorme Vergrösserung der Struma. Die Probepunktion ergab erst die endgültige Diagnose.

Aus den beschriebenen Fällen lässt sich kein genaues Bild über den Verlauf der Prostatasarcome machen. Ich will daher versuchen, die Symptome genauer zusammenzustellen. Der Verlauf bei Erwachsenen differiert insofern von dem bei Kindern, als bei letzteren ein ganz plötzlich auftretendes Symptom die komplette Harnverhallung ist. Beim Erwachsenen kommt dieses Ereignis seltener vor, da von denselben die stetig zunehmende Dysurie besser beobachtet und die sich langsam steigernden abnormen Sensationen in der Blasen- und Mastdarmgegend genau verfolgt werden. Als Anfangssymptom wird in den meisten Fällen Schwierigkeit und Schmerzhaftigkeit des Urinierens erwähnt. Der Harnstrahl wird schwächer, die Entleerung erfolgt mühsam nach längerem Zuwarten, sie ist schmerzhaft, und die Empfindlichkeit steigert sich beim Pressen. Die

Nachtruhe ist oft durch das Bedürfnis zu urinieren gestört. Auch sind die Entleerungen viel häufiger als normal.

Als weiteres frühzeitiges Symptom werden die ausstrahlenden Schmerzen im Gebiete des Plexus sacralis angegeben. Es handelt sich hauptsächlich um ausstrahlende Schmerzen entlang der Nervi ischiadici und Cruralis und Neuralgien der Hoden und Samenstränge. Im späteren Verlauf kommen auch Blutungen aus der Harnröhre vor. Ja, wie der Fall von Kapsamer zeigt, können sogar Gewebsfetzen des Tumors durch die Harnröhre abgehen. Der Harn selbst bleibt gewöhnlich lange Zeit normal, und wenn ein Hindernis für den Harnabfluss da ist, kann auch infolge der Stauungshyperaemie der Nieren Albumen im Harn auftreten. Kommt es zu einer Infektion der Harnwege, so treten die Erscheinungen einer Cystitis oder Pyelonephritis auf.

Darmbeschwerden können unter Umständen ganz fehlen, doch wird meistens in vorgeschrittenen Fällen die Stuhlentleerung schwierig sein und eine chronische Obstipation eintreten. Es kann sogar zu einer Occlusion des Rectums durch voluminöse Tumormassen kommen und die Anlegung eines Anus praeternaturalis notwendig machen.

Zu diesem Symptom gesellt sich gewöhnlich bald eine hochgradige Kachexie. Differentialdiagnostisch ist bei der Frage, ob es sich um Sarcom oder Carcinom handelt, auf das Alter der Patienten zu achten, denn im Kindesalter kommen Carcinome so gut wie gar nicht vor. Fer-

ner sind die Lymphdrüsen beim Carcinom häufiger geschwollen als beim Sarcom, das sich meistens auf dem Blutwege verbreitet. Die Oberfläche der Carcinome ist gewöhnlich höckeriger, und die Konsistenz variiert mehr an den verschiedenen Stellen als beim Sarcom. Vor allem entwickelt sich das Sarcom bedeutend rascher als das Carcinom.

Die Diagnose wird wohl am sichersten gestellt werden durch die Untersuchung per Rectum, und, wie unser Fall zeigte, sollte man auch in Fällen, wo nur Darmerscheinungen und Erbrechen, wofür man sich sonst keine Erklärung geben kann, auftreten, niemals die Untersuchung per Rectum unterlassen.

Zur Unterscheidung von einfacher Prostatahypertrophie wird man in den meisten Fällen von Sarcom die Prostata in toto vergrössert finden, seltener beschränkt sich die Vergrösserung auf einen Lappen.

In der Therapie der malignen Tumoren der Prostata ist es von Hauptwert, ob die Erkrankung beizeiten erkannt wird, denn nur, wenn noch eine geringe Ausbreitung des Tumors zu konstatieren ist, und keine Metastasen vorhanden sind, kann auf einen Erfolg beim operativen Eingriff gerechnet werden. Es sind viele Fälle mit Erfolg operativ behandelt worden. Die Wege, auf denen die Prostataektomie vorgenommen worden sind, sind verschiedene. In letzterer Zeit scheint die suprapubische bevorzugt worden zu sein. Es ist dies Verfahren von Freyer[15]) darin geübt worden, dass er von einem kleinen

hohen Blasenschnitt aus direkt auf den am meisten vorragenden Teil der Prostata eingeht und diese stumpf von der Harnröhre ablöst. Freyer benutzt dazu keine Instrumente, sondern nur den Fingernagel und behauptet, dass sich die Operation ohne besondere Schwierigkeit ausführen lasse; die Blutung sei sehr gering. Das Bett, in dem das entfernte Organ lag, verschwindet bald durch Kontraktion der Blasenmuskulatur. Die Nachbehandlung geschieht durch tägliche Spülung. Auch Deaver[14]) bevorzugt diese Operationsmethode und gibt an, dass die Mortalitätsstatistik der bereits nach der Methode operierten 79 Fälle sich auf 11,3% stellt.

Zum Schlusse sage ich Herrn Obermedizinalrat Professor Dr. von Bollinger für die Ueberlassung des Falles, sowie Herrn Dr. Oberndorfer für die freundliche Unterstützung meinen besten Dank. Auch danke ich Herrn Dr. Völkl nochmals an dieser Stelle für die mir überlassene Krankengeschichte und den Sektionsbericht bestens.

Literatur.

1. Thompson, The Diseases of the Prostate their Pathology and Treatement, London 1861. Uebersetzt von Theile, Erlangen 1867.
2. Wyss, Die heterologen Geschwülste der Prostata. Virchows Archiv 35. Band, 1866.
3. Surgical Observat. London 1804.
4. Mém. sur les fongus medull. et hemat. Paris et Genève 1862.
5. Barth, Ueber Prostatasarcom. Archiv für klinische Chirurgie 1891.
6. Grätzer, Zur Statistik der Prostatasarcome. Inaug.-Diss. Würzburg 1895.
7. Socin und Burkhardt, Die Verletzungen und Krankheiten der Prostata. Deutsche Chirurgie, 53. Band.
8. Kapsamer, Prostatatumoren. Wiener klin. Wochenschrift 1903.
9. Levy, Zur Kasuistik der Prostatageschwülste. Münchn. med. Wochenschrift 1903, No. 10.
10. Rose, Berliner klin. Wochenschrift 1901.
11. Stern, Deutsch. med. Wochenschrift, Vereinsbeilage 1902.
12. Zahn, Primäres Sarcom des Samenbläschens. Zeitschrift für Chirurgie 1885.
13. Levy, Inaug.-Diss., Freiburg 1899.
14. Deaver, Zentralblatt für Chirurgie 1904.
15. Freyer, Zentralblatt für Chirurgie 1904.
16. Schalek, Ueber einen Fall von primärem Sarkom der Prostata. Prager med. Wochenschrift 1899, No, 43 u. 44.
17. Oberndorfer, S., Allg. Pathologie u. path Anatomie der männlichen Geschlechtsorgane. — Lubarch und Ostertag, Ergebnisse der allg. Path. u. path. Anat. des Menschen und der Tiere. Bericht über das Jahr 1903. (Prostata-Carcinom S. 1142—1143.)

Lebenslauf.

Ich, Hugo Bach, bin am 30. April des Jahres 1878 geboren zu Posen; ich besuchte das kgl. Friedrich Wilhelms-Gymnasium meiner Vaterstadt bis Prima und erhielt auf dem kgl. Gymnasium zu Bartenstein, Ostpr., das Zeugnis der Reife. In meinem ersten Semester bezog ich zum Studium der Medizin die Universität Berlin, die nächsten drei Semester studierte ich in Heidelberg und bestand am Ende meines fünften Semesters, im Wintersemester 1901/02, in München mein ärztliches Vorexamen. Im sechsten und siebenten Semester bezog ich dann wieder die Universität Berlin und studierte dann im achten und neunten Semester wieder in München. Hier habe ich am 21. Januar 1905 das ärztliche Examen bestanden.

München, den 14. Februar 1905.

Hugo Bach.